

7

*KIRIK, ÇIKIK VE
BURKULMALAR*



KIRIK ÇEŞİTLERİ

KIRIK : Kemik bütünlüğünün bozulmasıdır. Kırıklar , darbe sonucu yada kendiliğinden oluşur.

KIRIK ÇEŞİTLERİ

- A. **Kapalı Kırık**: Kemik bütünlüğü bozulmuştur. Ancak deri sağlamdır.
- B. **Açık Kırık** : Deri bütünlüğü bozulmuştur. Kemik uçları dışarı çıkabilir, beraberinde kanama ve enfeksiyon riski taşırlar.





KIRIK BELİRTİLERİ

- ◆ Hareketle artan ağrı,
- ◆ Şekil bozukluğu, hareket kaybı
- ◆ Ödem , kanama nedeniyle morarma,

Ağrılı bölgelerin tespiti için elle muayene yapılmalıdır



KIRIĞIN YOL AÇABİLECEĞİ OLUMSUZ DURUMLAR

- ◆ Kırık yanındaki damar, sinir, kaslarda yaralanma ve sıkışma (kırık bölgede nabız alınamaması, solukluk, soğukluk)
- ◆ Parçalı kırıklarda kanamaya bağlı şok



KIRIĞIN YOL AÇABİLECEĞİ OLUMSUZ DURUMLAR

- ◆ Kırık yanındaki damar, sinir, kaslarda yaralanma ve sıkışma (kırık bölgede nabız alınamaması, solukluk, soğukluk)
- ◆ Parçalı kırıklarda kanamaya bağlı şok



KIRIKLARDA İLK YARDIM

- ◆ Hayatı tehdit eden yaralanmalara öncelik verilmelidir.
- ◆ Hasta yaralı hareket ettirilmemelidir.
- ◆ Kol etkilenmişse yüzük , saat vb. eşyalar çıkarılmalıdır.
- ◆ Kırık şüphesi olan bölge ani hareketlerden kaçınarak sopa , karton, tahta gibi sert malzemelerle yakındaki eklemleri içine alacak şekilde tespit edilmelidir.



KIRIKLARDA İLK YARDIM

- ◆ Açık kırık varsa tespitten önce yara üzeri kapatılmalıdır
- ◆ Kırık bölgede sık aralıklarla nabız ve ısı kontrol edilmelidir
- ◆ Kol ve bacaklar yukarıda tutulmalıdır
- ◆ Hasta yaralı sıcak tutulmalıdır
- ◆ Tıbbi yardım sağlanmalıdır.



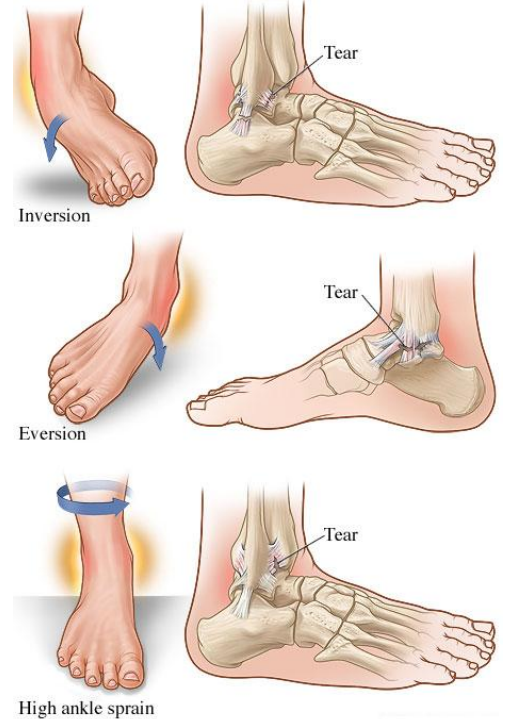
BURKULMALAR

BURKULMA :

Eklem yüzeylerinin anlık olarak ayrılmasıdır.
Zorlamalar sonucu oluşur.

Belirtiler ;

- ◆ Burkulan bölgede ağrı,
- ◆ Kızarıklık,
- ◆ Şişlik,
- ◆ İşlev kaybı.

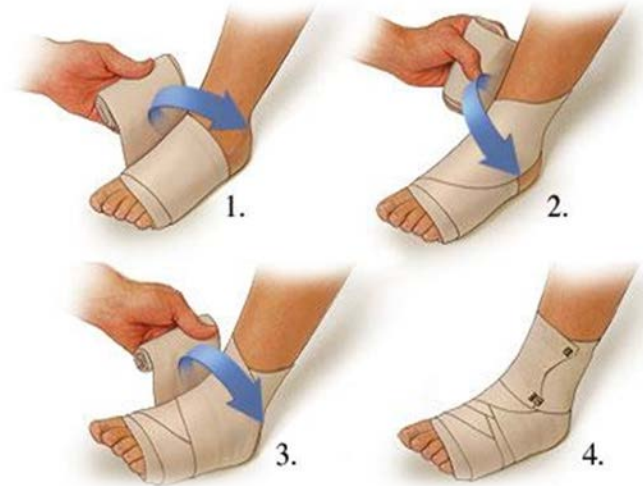



BURKULMALAR

İlkyardım :

- ◆ Sıkıştırıcı bir bandajla burkulan eklem tespit edilir.
- ◆ Şişliği azaltmak için bölge yukarı kaldırılır.
- ◆ Hareket ettirilmez.
- ◆ Acil tıbbi yardım sağlanır.





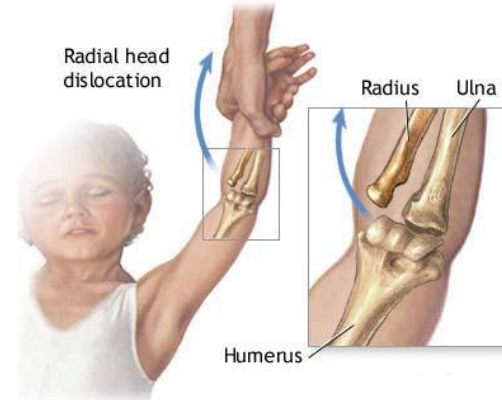
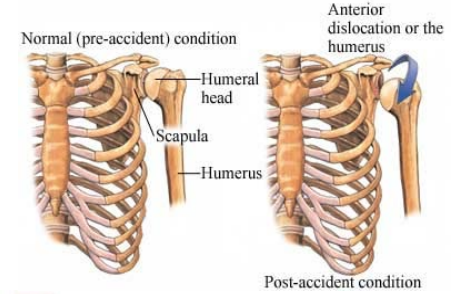
ÇIKIKLAR

ÇIKIK :

Eklem yüzeylerinin kalıcı olarak ayrılmasıdır.
Kendiliğinden normal konuma dönemez.

Belirtiler ;

- ◆ Yoğun ağrı,
- ◆ Kızarıklık, şişlik,
- ◆ İşlev kaybı.





ÇIKIKTA İLK YARDIM

- ◆ Eklem bulunduğu şekilde tespit edilir.
- ◆ Bölgede nabız , deri rengi ve ısısı kontrol edilir.
- ◆ Çıkık yerine oturtulmaya çalışılmaz!!
- ◆ Hasta/ yaralıya ağızdan hiçbir şey verilmez.
- ◆ Tıbbi yardım sağlanır.





KIRIK-ÇIKIK VE BURKULMALARDA TESPİT UYGULAMALARI

- ◆ Tespit yapılırken yaralı bölge sabit tutulmalıdır.
- ◆ Yara varsa, üzeri temiz bir bezle kapatılmalıdır.
- ◆ Tespit edilecek bölge önce yumuşak malzeme ile kaplanmalıdır.



KIRIK-ÇIKIK VE BURKULMALARDA TESPİT UYGULAMALARI

- ◆ Yaralı bölge nasıl bulunduysa öyle tespit edilmeli , düzeltilmeye çalışılmamalıdır.
- ◆ Tespit ; kırık , çıkık, burkulmanın üstünde ve altında kalan eklemleri de içerecek şekilde yapılmalıdır.



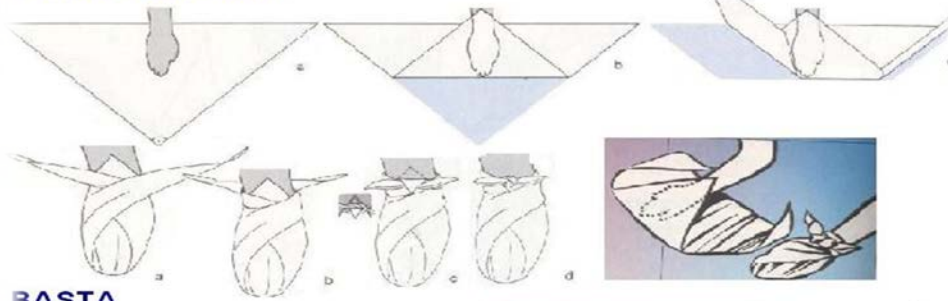
UYLUK KEMİĞİ TESPİTİ

Uyluk kemiđi kırığında;

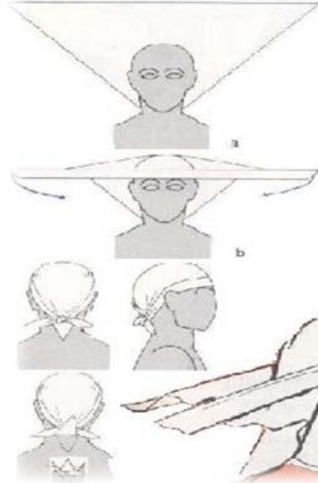
- ◆ Kırık olan ayađı diđer ayaktan daha kısa ve yan dönmüş olarak bulursunuz.
- ◆ Bu durumda tespitten önce ayađı düzeltmeniz gerekmektedir.



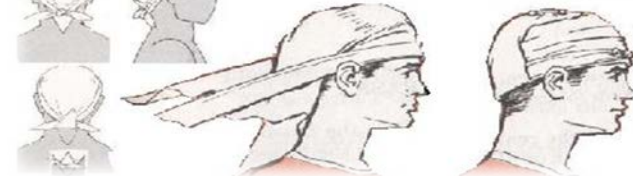ELDE VE AYAKTA



BAŞTA

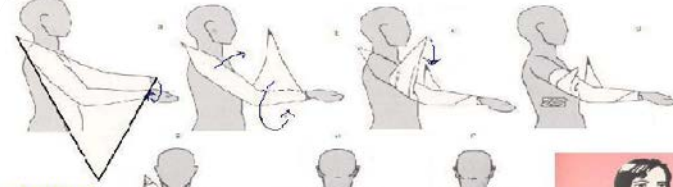


VEYA

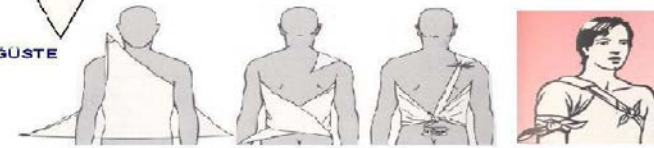




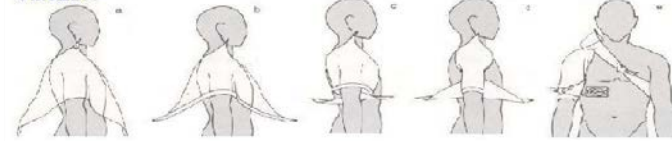
OLDA



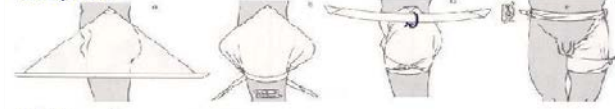GÖĞÜSTE



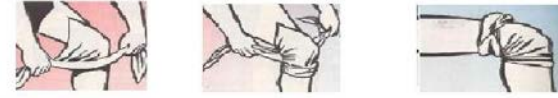OMUZDA



KALÇADA



DİZDE



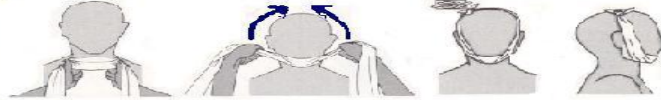ÜSTKOLDA



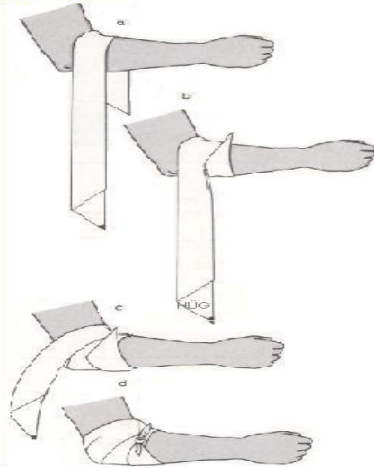


ÜÇGEN SARGI BEZİNİN KRAVAT SARGI ŞEKLİNDE KULLANILMASI

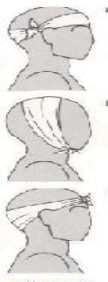ÇENEDE



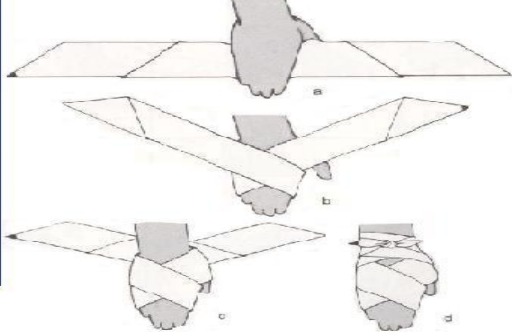
DİRSEKTE



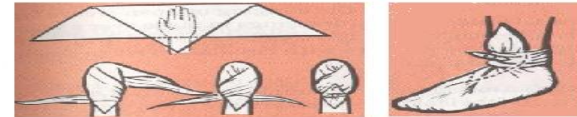BAŞTA



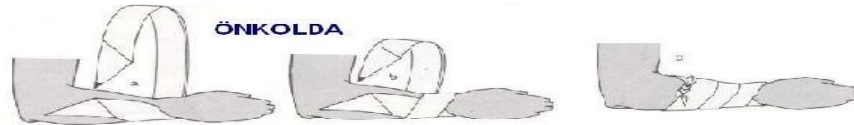
ELDE VE AYAKTA



GÖZDE

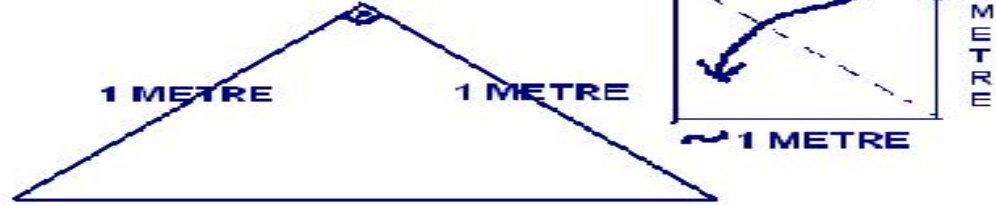

ÖNKOLDA

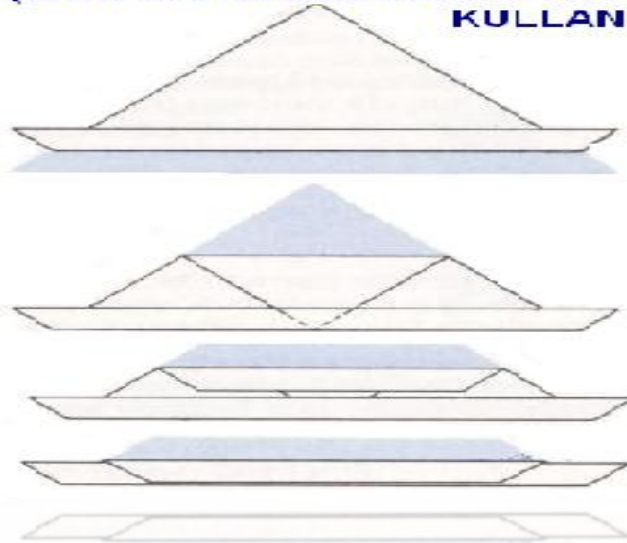




ÜÇGEN SARGI BEZİ

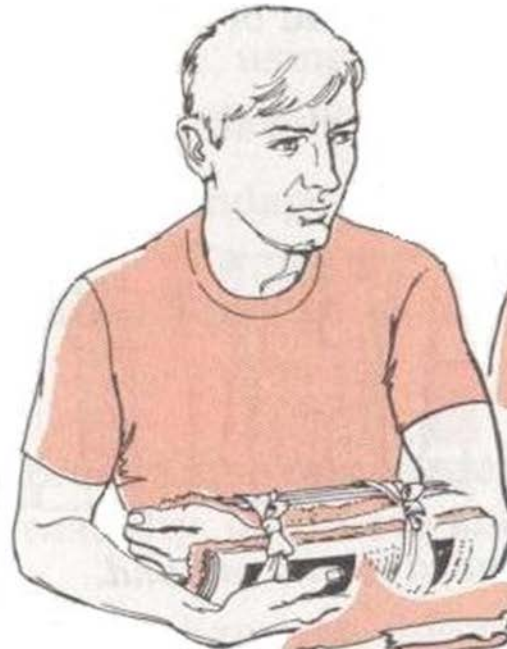
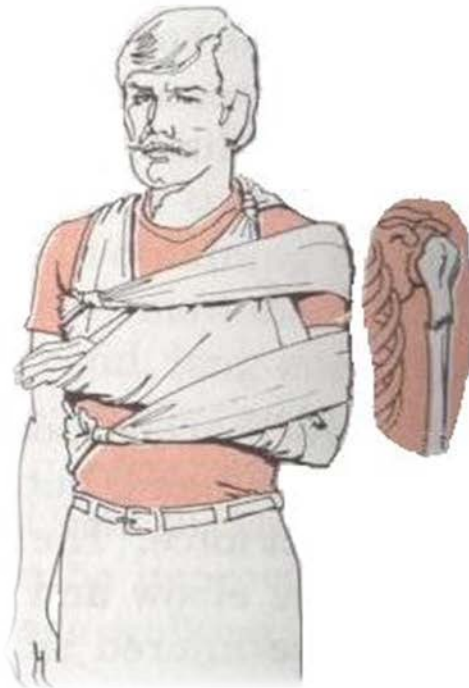
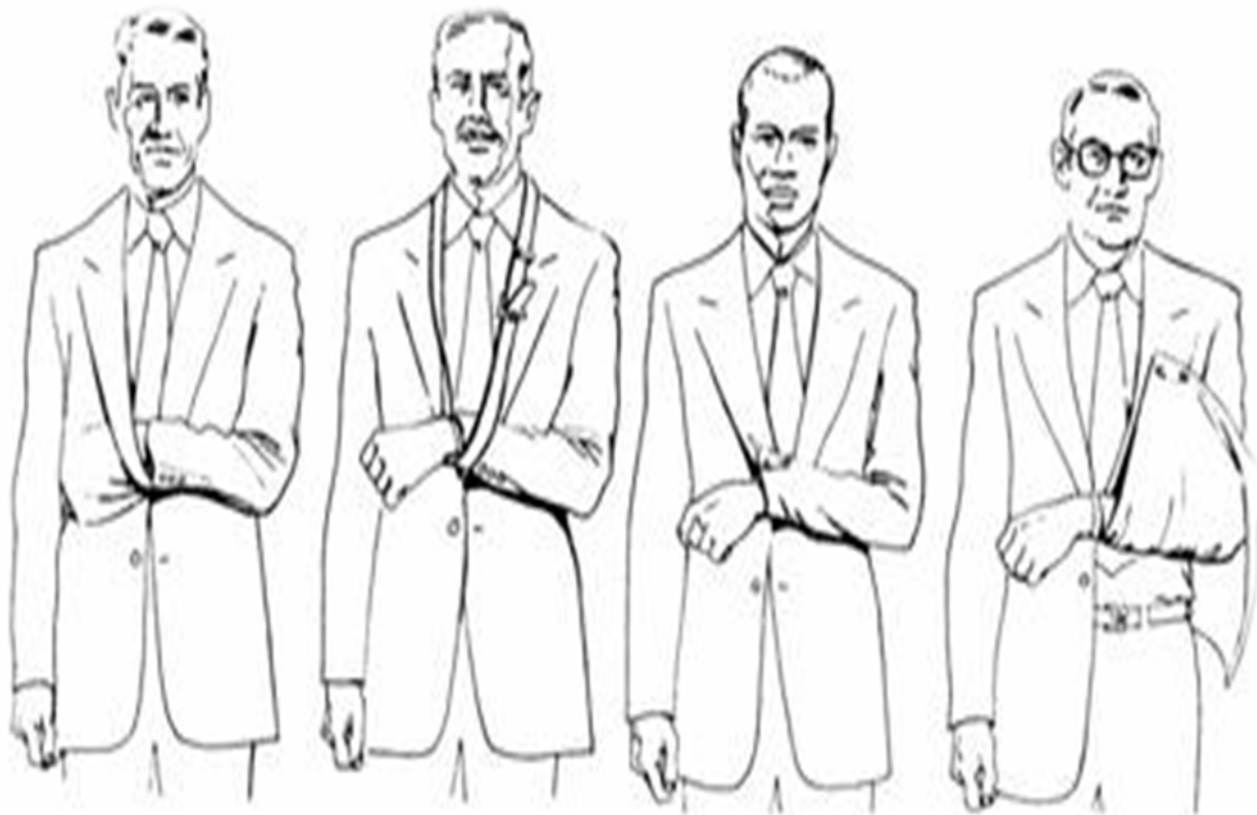
ÜÇGEN SARGI BEZİNİN KRAVAT SARGI ŞEKLİNDE KULLANILMASI





KIRIKLARDA DESTEKLEME (ATELLEME)

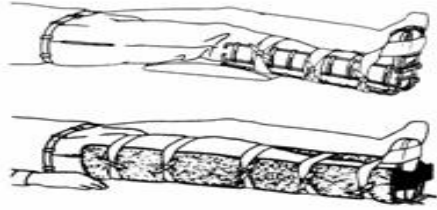




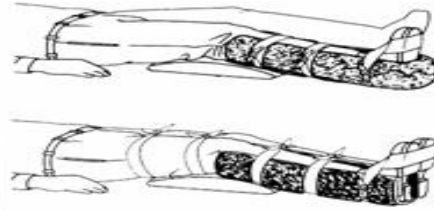


SABİTLEŐTİRME (FİKSASYON) ŐEKİLLERİ:

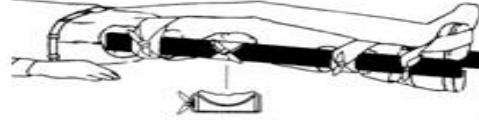
Ayak ve ayak mafsalları



Baldırda



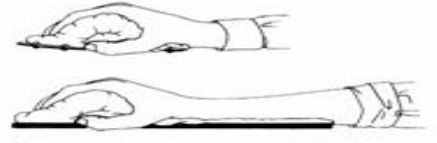Dizde



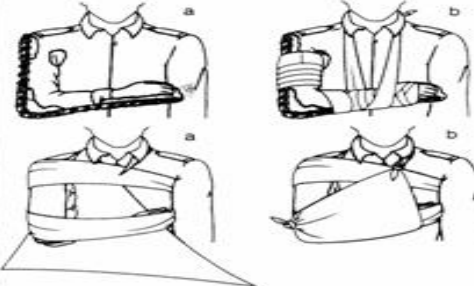
Bacađın Őst kısmı



Parmaklarda, el ve bilekte
(yŐzŐkler derhal ıkarılmalıdır.)



On kol, dirsek dahil (Kol bŐtŐn)

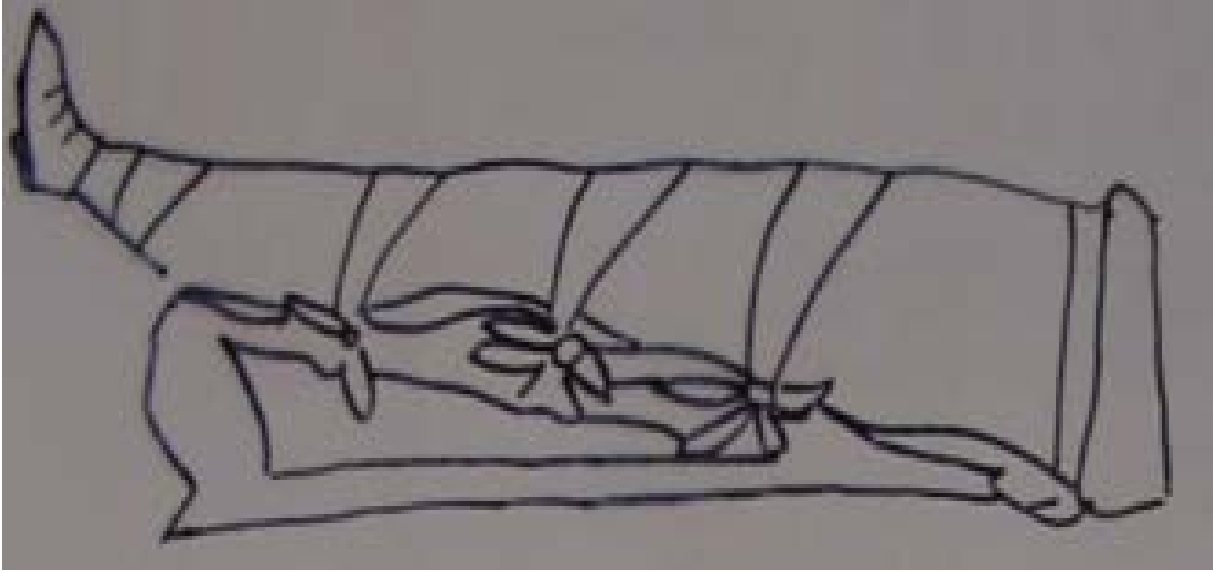


Boyunda



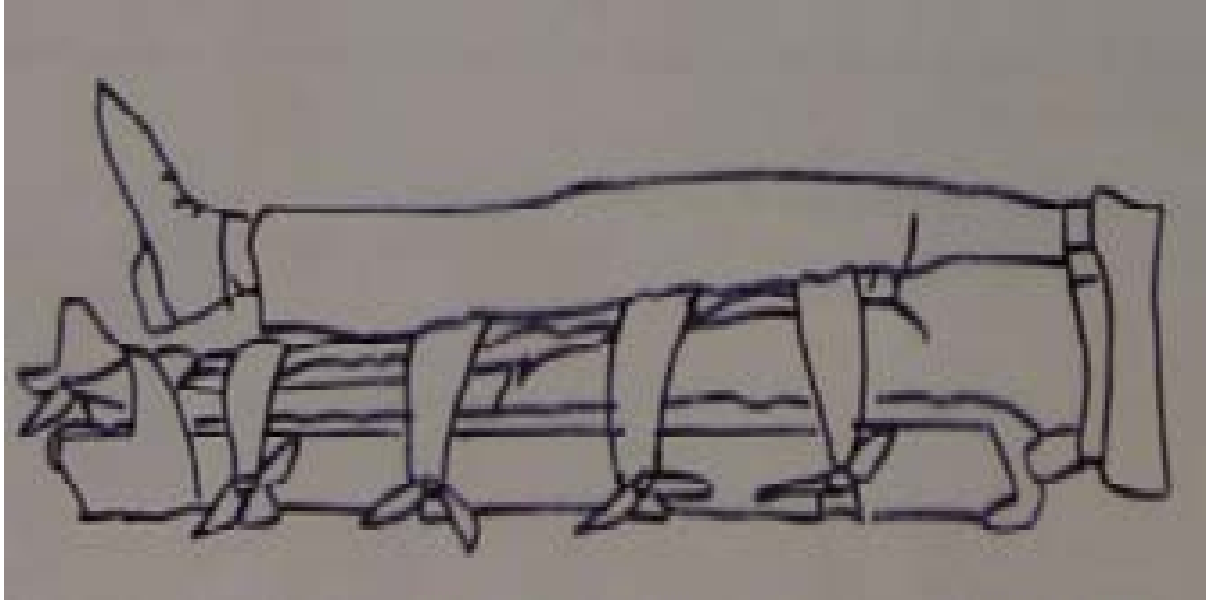


DİZ KAPAĞI TESPİTİ



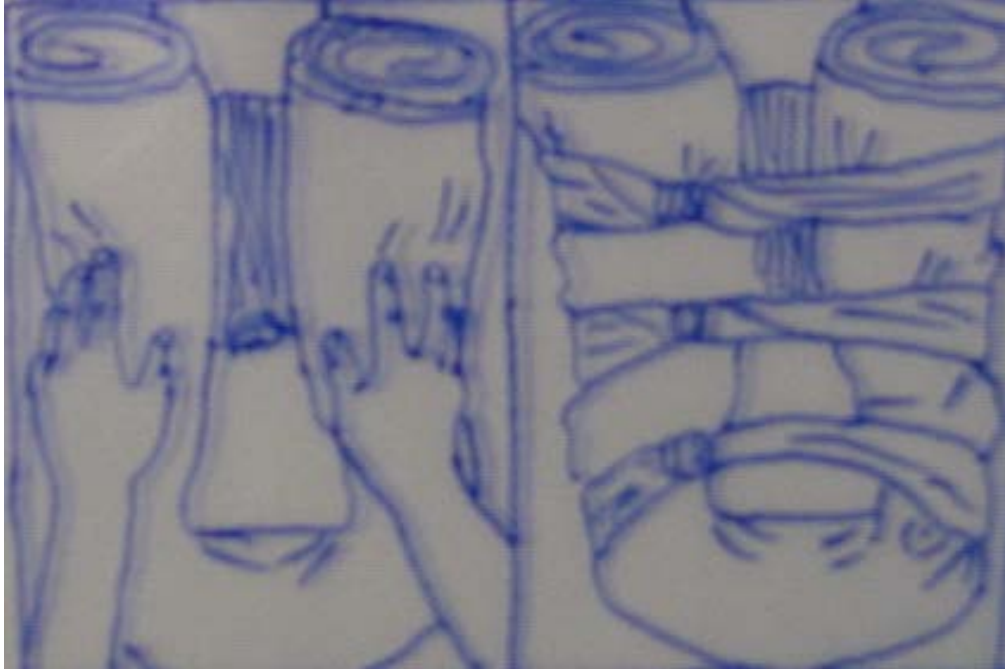

KAVAL KEMİĞİNİN TESPİTİ



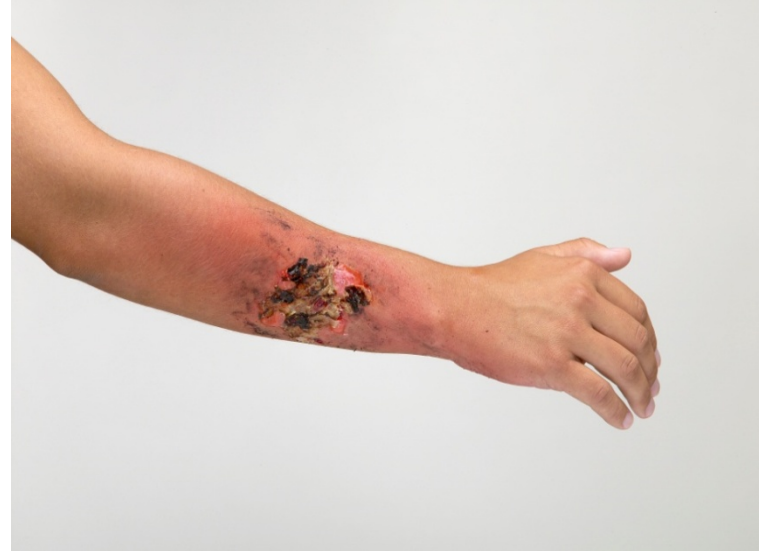
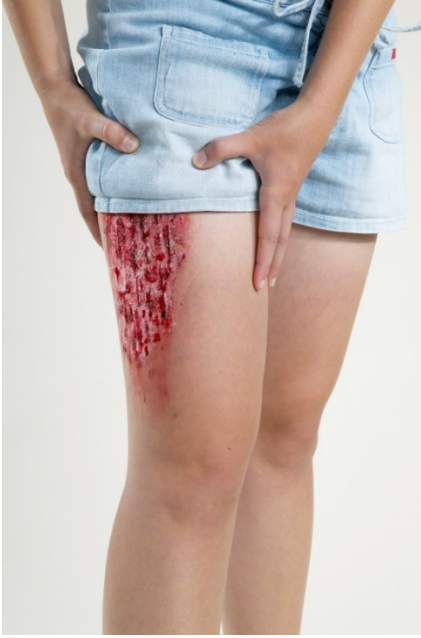
BİLEK / AYAGIN TESPİTİ



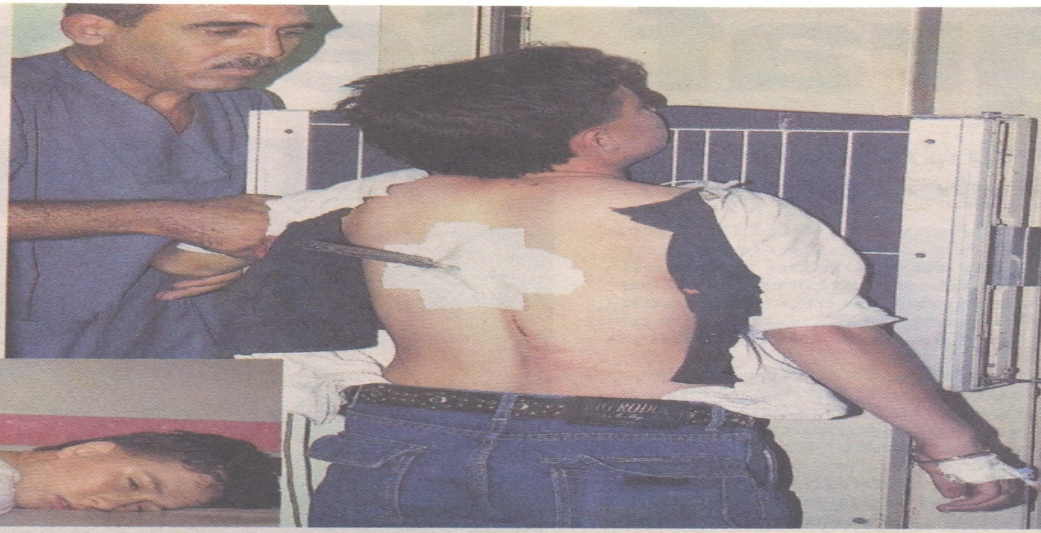

YARALANMALAR



Kimse müdahale edemedi

Sırtındaki bıçakla getirildiği iki hastanede Gözde G.'ye müdahale edilemedi. Ve sonunda Çukurova Üniversitesi Balcalı Hastanesi'ndeki başarılı bir operasyonla bıçak çıkarıldı.



Hastaneye bu halde geldi!

Kız kardeşinin sırtına sapladığı bıçak omuriliğine yakın bir yerdeydi. Neyse ki birileri o bıçağı çekmeye niyet etmeden onu hastaneye götürdü.

ALİ GÜLERYÜZ Adana DHA

Hatay'ın Dört Yol ilçesinde tartıştığı kardeşi tarafından yaralanan Gözde G. (18) hastaneye sırtındaki bıçakla geldi. Evde imsenin bulunmadığı bir sırada M. G. (16) ablasıyla tartışmaya başladı. Tartışmanın büyümesi üzerine M. G. nutfaktan aldığı ekmek bıçağını ablasının sırtına sapladı. Yaralı halde dışarı çıkan Gözde G., komşuları tarafından sırtındaki bıçak çıkarılmadan

Dört Yol Devlet Hastanesi'ne götürüldü. Omuriliğe yakın bir yerde bulunan bıçak çıkarılamayınca genç kız Adana Numune Hastanesi'ne sevk edildi. Röntgen filmleri çekilen Gözde, operasyonun riskli olması nedeniyle Çukurova Üniversitesi Balcalı Hastanesi'ne gönderildi. Gözde G. "Kardeşim beni sevmiyor. Aramızda çok sık tartışma çıkar" dedi.

Sırtındaki bıçak ameliyatla çıkarılan Gözde G.'nin sağlık durumunun iyi olduğu açıklandı.